1-P-099

根完成歯側方性脱臼後に歯髄修復を認めた知的障害児の1症例

Pulpal healing of lateral luxation of root developed central incisor in a mild intellectual disability child : A case report

五十嵐尚美[1)2)3)4)]神谷清[3)]　箱島光一[4)]　塩野谷敏弘[4)]　若林竹彦[4)]　茂呂祐康[4)]　寺内達成[4)]　木代宏[4)]　宮下均[4)]
1）いがらし歯科イーストクリニック　2)日本大学松戸歯学部歯周治療学講座　3)とちぎ歯の健康センター
4)栃木県歯科医師会

Introduction：

外傷における脱臼の場合,歯髄を保存できる条件として受傷年齢,歯根完成度,脱臼の程度など条件が整う必要がある.今回我々は軽度知的障害児において,根完成歯の側方性脱臼時に歯髄虚血変性を起こした歯に,8ヶ月後TAB(transient apical break down　一時的な根尖部の破壊)の現象が確認された後,歯髄が修復した中切歯の症例を経験したのでここに報告する.尚本症例は,起こりうる合併症及び予後について医療面接を行い,研究症例にすることを保護者の同意を得ている.

受傷後約3年9ヶ月

Fig8a
受傷後約3年9ヶ月の11
デジタルx線写真

Fig8b
受傷後約3年9ヶ月の11
CBCT画像前頭面

Fig8c
受傷後約3年9ヶ月の11
CBCT画像前頭面

Case and Treatment procedures：

2004年5月28日初診時学校検診で,う蝕を指摘され来院.軽度知的障害児である.その後,定期的にメンテナンスおよび予防充填処置にて来院をしている.初診より約8年経過時（当時16歳）の2012年3月9日の夕方,駐車場のチェーンに足を引っかけてしまい顔面より転倒した.(Fig1a)その後,30分後に来院した.12は露髄を伴わない歯冠破折,11はCBCT画像診断にて側方性脱臼を認め,21は歯根の不完全な破折が認められた.（Fig1b,c,Fig2a,b,c)12は,浸麻下にて,レジン修復を行い,11の整復を行った.その後12,11,21のワイヤーを用いたレジン固定を行った.（Fig3a,b)

受傷直後

Fig1b
外傷直後の前歯部口腔内写真

Fig1c
外傷直後の上顎咬合面観口腔内写真

受傷時CBCT

Fig2a
12歯冠破折
CBCT像

Fig2b
11側方性脱臼
CBCT像

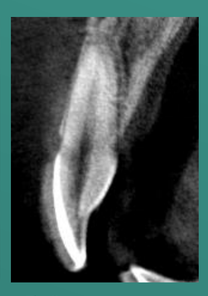

Fig2c
21不完全な破折
CBCT像

整復後固定

Fig3a
12の歯冠をレジン修復
11を,整復後, 12,11,21ワイヤーにて
暫間固定

Fig3b
11暫間固定後デジタルX線画像

受傷7日後に,21の自発痛を認め来院.21急性歯髄炎と診断し,抜髄処置を行なった.（Fig4)

21抜髄処置

Fig4
抜髄処置終了時口腔内写真

受傷後約1ヶ月,暫間固定の除去を行った.11の動揺も収まり,11は,電気歯髄診断テストにて（-）であった.その後,　歯根が完成している11は,根管処置を行わず,定期的に歯髄の経過を診ることとした.(Fig5a~c,Fig6a~c ,Fig7a~c,Fig8a~c,Fig9a~e)

受傷後約2ヶ月

Fig5a
受傷後約2ヶ月の11
デジタルx線写真

Fig5b
受傷後約2ヶ月の11
CBCT画像前頭面

Fig5 c
受傷後約2ヶ月後の11
CBCT画像前頭面

受傷約8ヶ月後

Fig6a
受傷後約8ヶ月の11
デジタルx線写真

Fig6b
受傷後約8ヶ月の11
CBCT画像前頭面

Fig6c
受傷後約8ヶ月の11
CBCT画像前頭面

受傷2年4ヶ月後

Fig7a
受傷後約2年4ヶ月の11
デジタルx線写真

Fig7b
受傷後約2年4ヶ月の11
CBCT画像前頭面

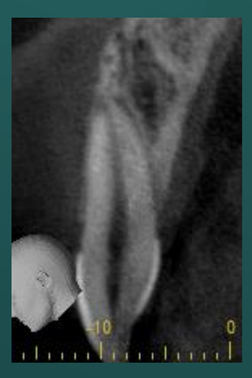

Fig7c
受傷後約2年4ヶ月の11
CBCT画像前頭面

受傷後約5年

Fig9a
受傷後約5年の11
デジタルx線写真

Fig9b
受傷後約５年の11
CBCT画像前頭面

Fig9c
受傷後約5年の11
CBCT画像前頭面

受傷後約5年

Fig9d
受傷後約5年の11
口腔内写真唇側面

Fig9e
受傷後約5年の11
口腔内写真舌側面

Results：

側方性脱臼を起こした11は,受傷後,電気歯髄診断にて反応が診られなかった.受傷8カ月後のデジタルX線画像診断,CBCT像にて根尖にTAB(Transient apical break down一時的な根尖部の破壊)が確認され,2年4ヶ月後には,デジタルX線画像診断,CBCT画像診断ともに根尖閉鎖が確認でき電気歯髄診断において(+）と認められた.5年経過した現在も,自覚症状はなくデンタルＸ線画像診断,CBCT画像診断ともに異常所見はなく,歯髄腔の狭小化（pulp canal obliteration）が観察された.

Discussion:

今回,側方性脱臼を起こした11歯根完成歯は,一時的に感染のない歯髄の虚血変性（Pulp ischemia)に陥ったたが,TABを起こすことを期待し根管治療を行わず期待した.

受傷後8カ月目のCBCT像にてTABを認め,2年4ヶ月後には電気歯髄診断が（+）を示し歯髄の修復が認められた.歯髄が治癒を起こした要因を考察する.

１）受傷時の年齢条件と根尖の状態

デジタルX線画像においては,根尖が完成しており閉鎖していたが,受傷年齢が16歳であり,根尖付近に歯根膜由来の多くの未分化間葉細胞が存在していたと考えられる.月星は,外傷時に15歳以下のときにTABの現象がみられると報告しているが,Andreasenは,20歳でもTABが観察された症例を報告している.このように,TABが起こった根尖は,血流が再開されたため歯髄の修復が確認されたと考えらえれる.

２）外傷歯の状態

11は,側方性脱臼を起こしたが破折や完全脱臼でなかったことが歯髄を保存できた大きな要因だと考えられる.

３）治療開始時間

側方性脱臼を起こした11は,受傷から30分程で治療が開始できた.歯が短時間に歯槽骨内に整復されたことが歯髄が修復に繋がったと考えられる.

４）良好な口腔衛生状態

患者は,初診時に一度乳歯う蝕処置を行なって以来,う蝕に罹患しておらず,その後,メンテナンス,PMTCが適切に行われており,口腔衛生状態も良好であった.このようなことも,創傷治癒が促進した要因と考えられる.

Conclusion：

知的障害者のみならず,障害を抱えた患者の外傷を受傷するリスクは,健常者よりも多い.脱臼性外傷の歯において,ＴＡＢという現象を確認できることは,臨床経験上多い訳ではないが,受傷年齢や受傷状況などの診査診断を的確に行う事で,脱臼性外傷歯が歯髄壊死と臨床症状の変わりがない歯髄虚血変性になった場合でも抜髄処置を行なわず,歯髄を保存できる.

Refences:

月星光博著　シリーズMIに基づく歯科臨床vol.01　外傷歯の診断と治療　増補新版　クイントエッセンス出版株式会社
F. M. Andreasen, Transient apical breakdown and its relation to color and sensibility changes after luxation injuries to teeth Dental Traumatology Volume 2, Issue 1February 1986 ,Pages 9–19
Rita F. Ne, DDSVDavid E. Witherspooti, BDSc, BEcon MSVJames L. Gutmafin, DDS Tooth resorption Quintessence International Voiume 30, Number 1, 1999 Pages9-25
Andreasen JO, Andreasen FM. Root résorption following traumatic dental injuries. Proc Finn Dent Soc 1992;88: (suppl 1):95-114,
Andreasen JO. Andreasen FM. Textbook and Color Atlas of Traumatic Injuries to the Teeth. St Louis: Moshy, 1994.
Andreasen F. Transient apical breakdown and its relation to color and sensibility changes after luxation injuries to teeth, Endod Dent Traumatol 1986;2:9-19.
Kathleen Streiff Boyd, Transient apical breakdown following subluxation injury: a case report Dental Traumatology Volume 11, Issue 1 February 1995 Pages 37–40
Nestor Cohenca　S Karni, I Rostein Transient apical breakdown following tooth luxation Dental Traumatology Volume 19, Issue 5 October 2003 Pages 289–291
Andreasen FM. Histological and bacteriological study of pulps extirpated after luxation injuries. Endod Dent Traumatol 1988;4: 170–81.

演題発表に関連し、開示すべきCOI関係にある企業・団体などはありません。